



Методика клинического обследования ребенка

ГОУ ВПО

Саратовский медицинский
университет Росздрава

Кафедра пропедевтики детских
болезней

Авторы:

- д.м.н., профессор Н.В.Болотова
- к.м.н., доцент А.П.Аверьянов
- к.м.н. Е.П.Новикова
- к.м.н., доцент Е.Г.Дронова
- к.м.н. Н.Ю.Филина

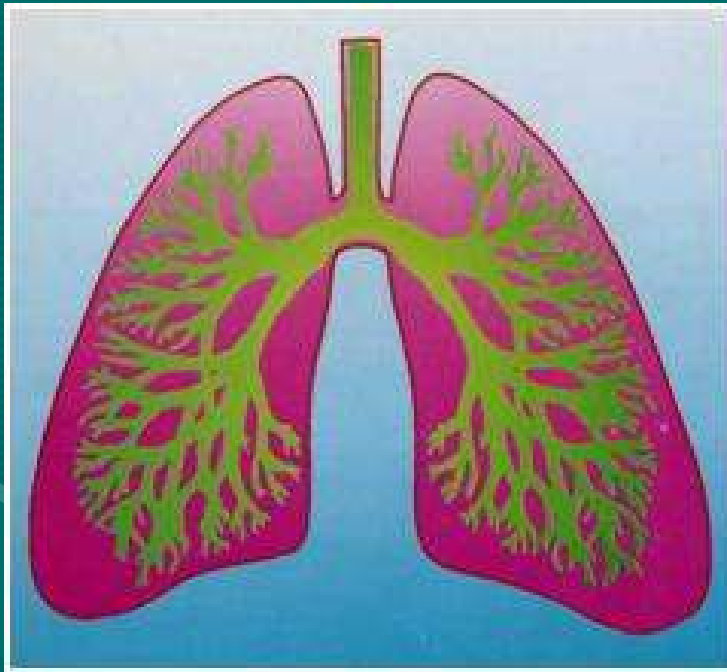
Под редакцией чл.-кор. РАМН, профессора
П.В.Глыбочко

© Авторы, 2006

© Саратовский медицинский
университет, 2006

- Электронное учебное пособие предназначено для студентов III-IV курсов высших медицинских учебных заведений для самостоятельной подготовки к практическим занятиям по курсу пропедевтики детских болезней.
- Учебная база: Центр практической подготовки педиатрического факультета.

Том 5.



- **Методика
обследования
органов дыхания
(пальпация,
перкуссия,
аускультация)**

Навыки для овладения:

1. Осмотр верхних дыхательных путей (носа, полости рта), грудной клетки.
2. Подсчет числа дыханий у детей разных возрастных групп.
3. Пальпация грудной клетки: состояние мягких тканей, тонус трапециевидных мышц, толщина кожной складки, резистентность грудной клетки, голосовое дрожание.
4. Перкуссия легких: сравнительная, топографическая, поля Кренига, подвижность легочного края.
5. Аускультация легких: характер дыхательных шумов, их графическая запись (пуэрильное, везикулярное, бронхиальное дыхание), бронхофония.
6. Функциональная проба Штанге-Генча.

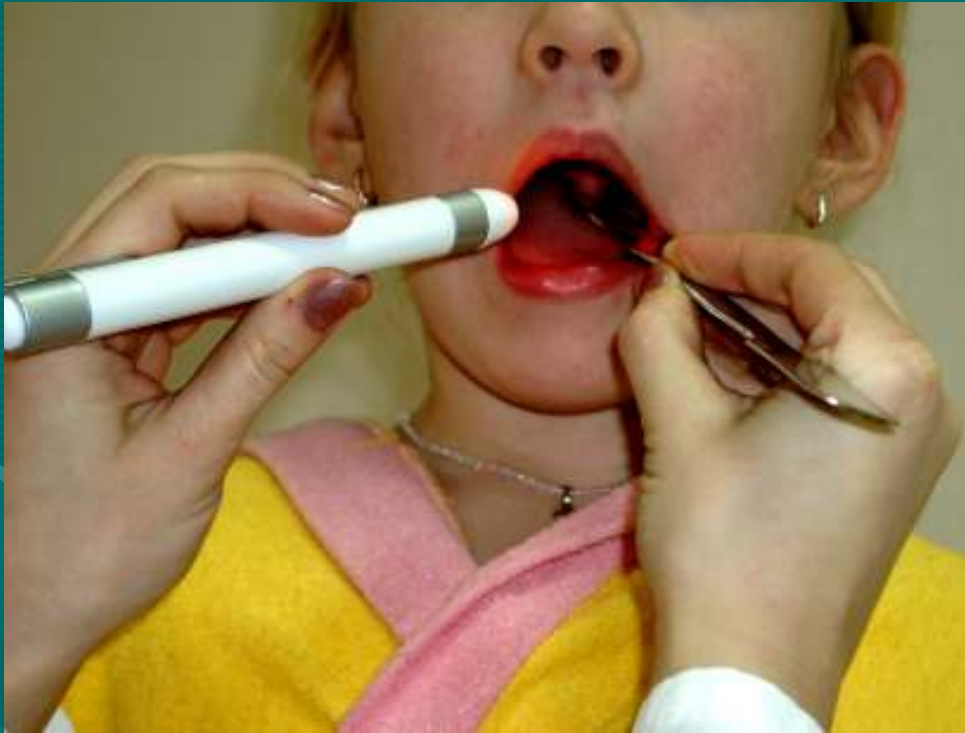Осмотр верхних дыхательных путей

- оценивается характер дыхания (у здорового ребенка оно свободное носовое), тембр голоса (ясный, звонкий), крик (громкий).

Осмотр носа

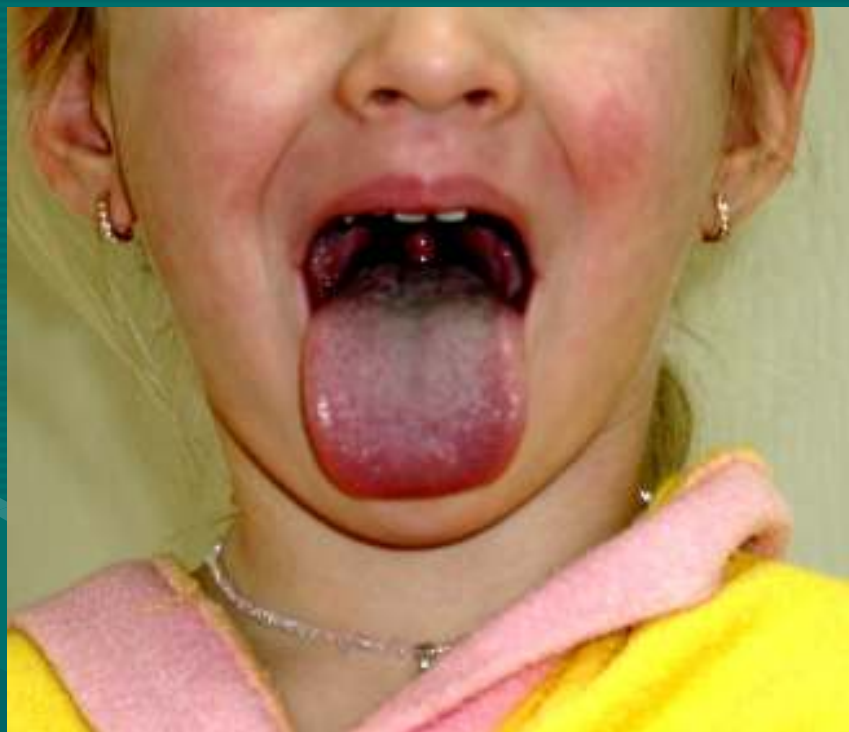- проводят в положении сидя или в положении лежа на спине (у детей раннего возраста).левой рукой голову ребенка несколько запрокидывают назад, а пальцем правой руки приподнимают кончик носа, осматривая слизистую наружных носовых ходов.

Осмотр полости рта



- у детей младшего возраста проводят в конце объективного осмотра. При этом мед. сестра или мать сажают ребенка на колени, фиксируя руки и ноги. Врач, придерживая голову ребенка левой рукой, при помощи шпателя осматривает слизистую оболочку десен, щек, языка, затем, аккуратно надавливая на корень языка (рис.), оценивает состояние миндалин и глотки.

Осмотр полости рта

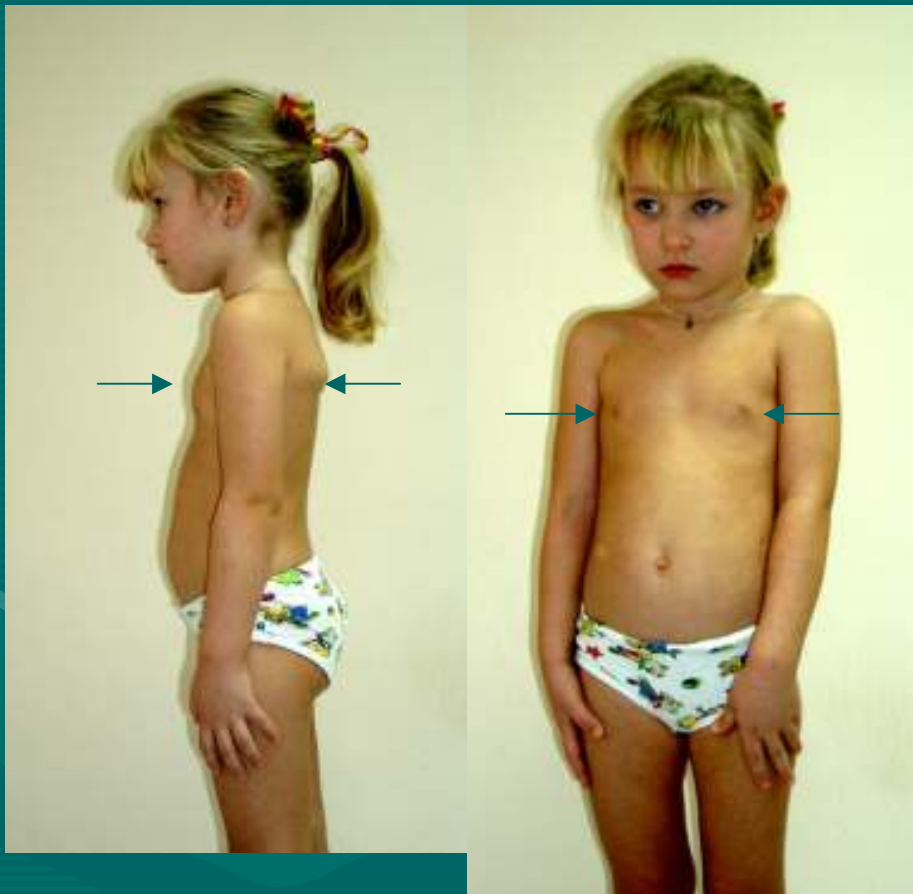


- Для повышения эффективности осмотра ребенка старше 5 лет просят сказать «а», при этом приподнимается язычок, и тогда можно увидеть большую площадь задней стенки глотки.

При осмотре грудной клетки определяется:

- Форма грудной клетки.
- Симметричность участия обеих половин грудной клетки в акте дыхания.
- Тип и глубина дыхания.
- Ритм дыхания.
- Подсчет числа дыханий.

Форма грудной клетки



- У новорожденных приближается к цилиндрической.
- С возрастом приобретает форму усеченного конуса и боковые размеры начинают превалировать над передне-задними.

Симметричность участия обеих половин грудной клетки в акте дыхания

- Определяется по равномерности движения лопаток и положению плечевого пояса.

Тип и глубина дыхания

- Тип дыхания (грудной, брюшной, смешанный) определяется по преимущественному участию в акте дыхания грудной клетки или живота.
- Глубина дыхания определяется ориентировочно - по величине экскурсии грудной клетки.

Ритм дыхания

- Оценивается по регулярности дыхательных движений (по равномерности интервалов между актами вдоха и выдоха).

Подсчет числа дыханий

- Производят либо визуально на расстоянии, либо рукой, положенной на переднюю поверхность грудной клетки или живота.
- У новорожденных и грудных детей подсчет дыханий может быть проведен путем поднесения стетоскопа к носу ребенка (лучше во время сна).
- Проводят обязательно в течение одной минуты.

Нормальная частота ДЫХАНИЯ в 1 минуту

- | | |
|---------------|---------|
| новорожденный | 40 - 60 |
| 1 год | 30 - 35 |
| 5 - 6 лет | 20 - 25 |
| 10 лет | 18 - 20 |
| взрослый | 16 - 18 |

*Физиологические
колебания в сторону
увеличения или уменьшения —
10%*

Дыхательно-пульсовой коэффициент

на первом году $1 : 2,5 - 3$

старше года $1 : 3,5 - 4$

Методом пальпации оценивается:

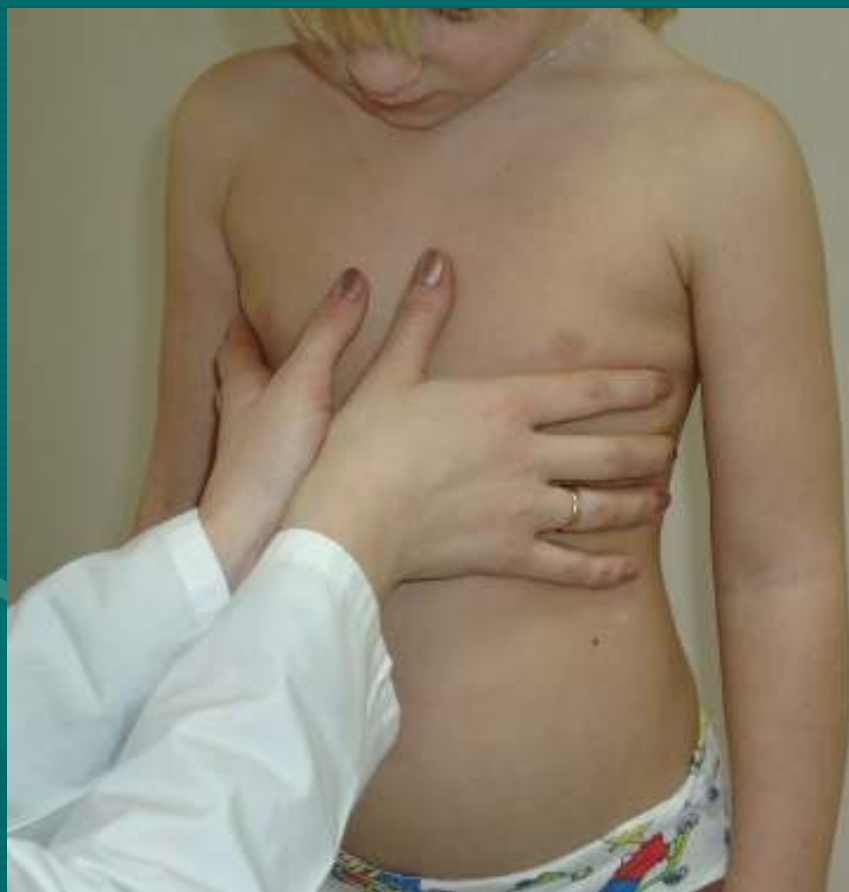
- Состояние мягких тканей грудной клетки.
- Наличие или отсутствие признаков поражения плевры.
- Резистентность грудной клетки.
- Голосовое дрожание.

Состояние мягких тканей грудной клетки



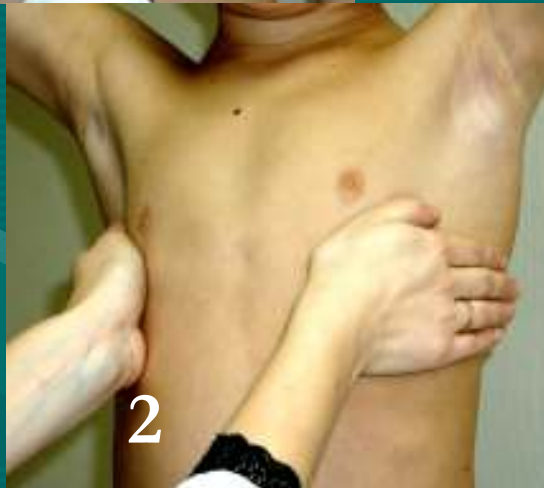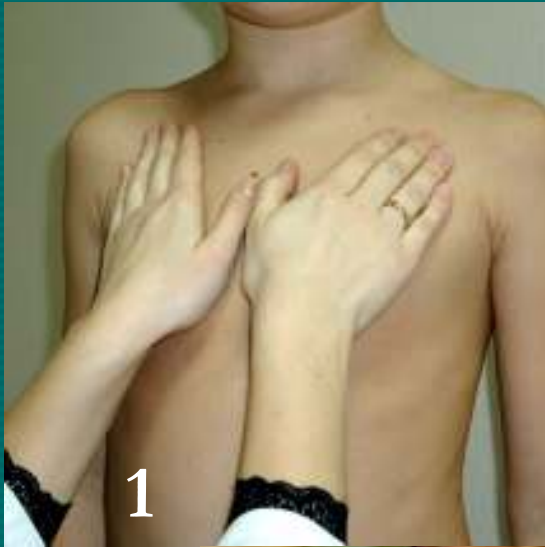
- Толщина кожной складки определяется на симметричных участках — в подключичных, аксиллярных областях, ниже углов лопаток (рис.) — путем захватывания кожной складки указательным и большим пальцами обеих рук одновременно.

Пальпация грудной клетки



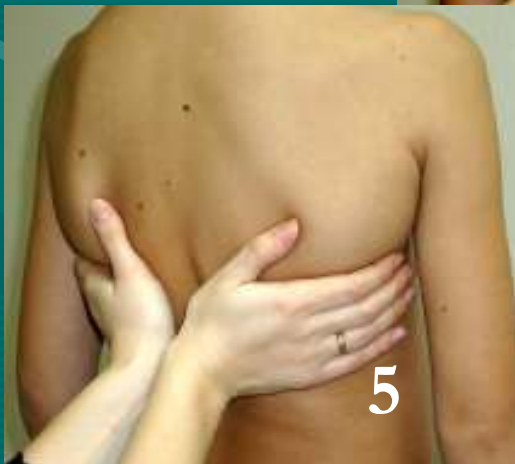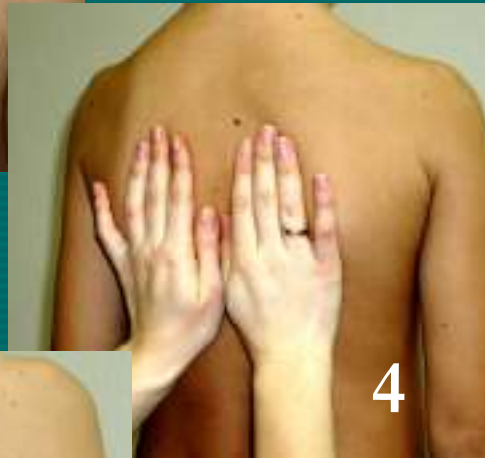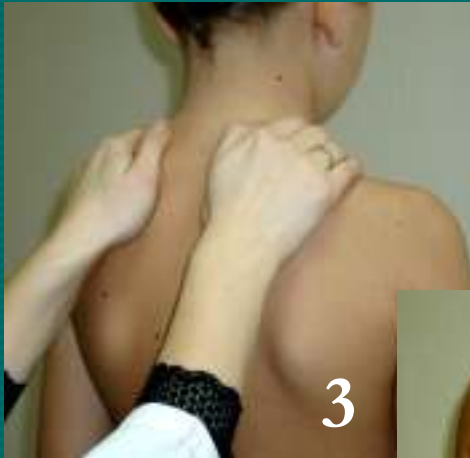- пальцами обеих рук производится надавливание поочередно по ребрам и межреберным промежуткам, у позвоночника и грудины с обеих сторон.
- могут выявляться: боль (миозит, плеврит), отек и выпячивание межреберных промежутков (плеврит), шум трения плевры, при подкожной эмфиземе – крепитация.

Голосовое дрожание



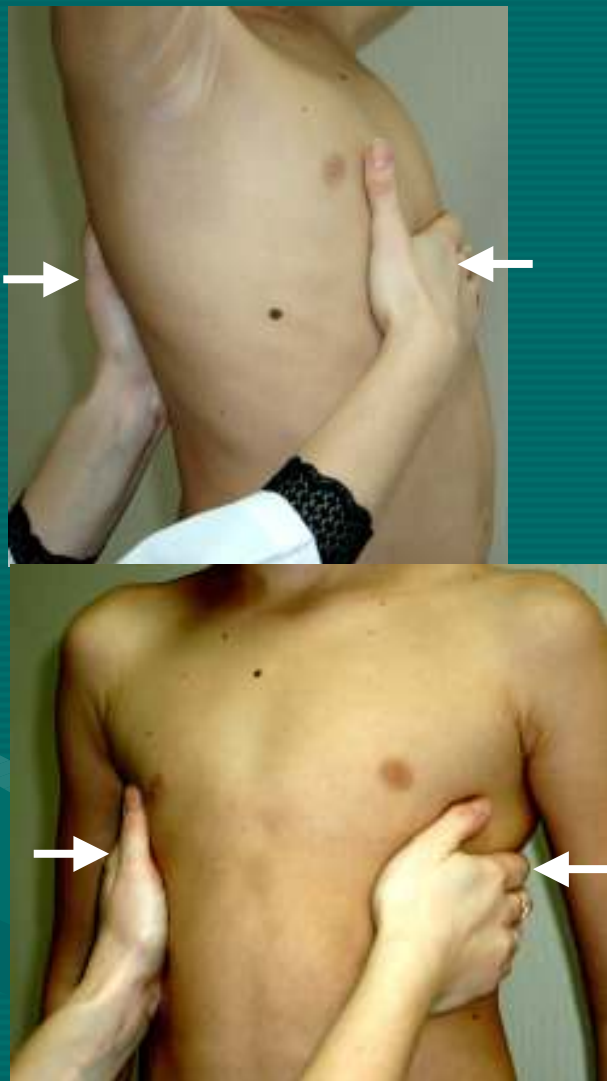
- Определяется путем наложения ладоней на симметричные участки грудной клетки (спереди, на боковой поверхности, сзади), затем предлагают ребенку произнести слова, содержащие букву «р» («раз, два, три», «сорок три»), маленького ребенка обследуют во время крика.

Голосовое дрожание



- На симметричных участках грудной клетки голосовое дрожание ощущается с одинаковой силой, причем в верхних участках громче, в нижних – слабее.

Резистентность грудной клетки

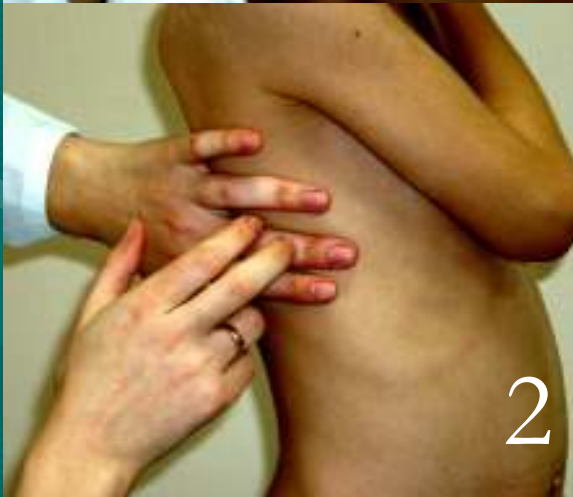
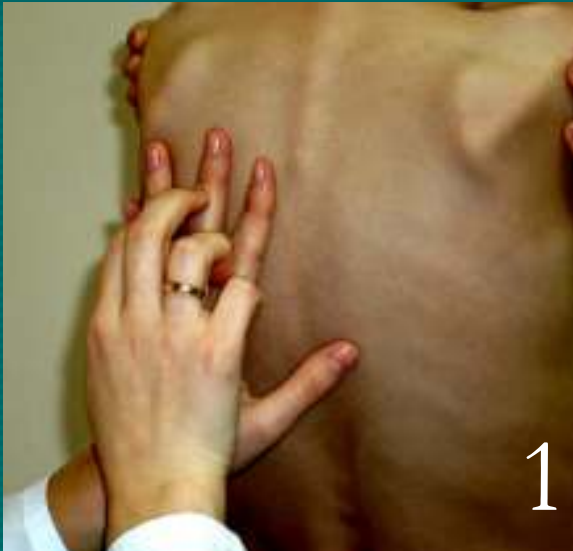
- Грудная клетка сдавливается одновременно обеими руками в симметричных участках спереди и сзади (по срединной линии) и по бокам.
- Субъективно определяется возникающее при этом сопротивление.

Перкуссия (общие правила)

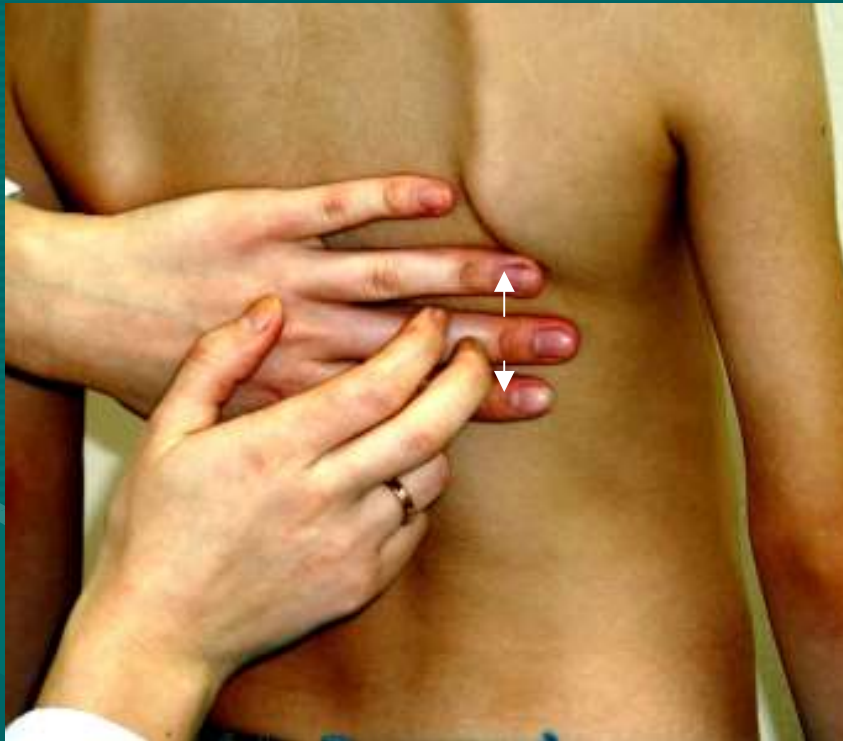- Положение врача – для получения точных перкуторных данных должно быть удобным для врача.
- Положение больного зависит от возраста и тяжести состояния:
 - ребенок с 2 лет прямо стоит или сидит;
 - ребенка грудного возраста мать держит в вертикальном положении, прижав к себе, держа симметрично обе стороны его туловища;
 - ребенка первых месяцев жизни перкутируют в положении лежа;
 - перкуссия ребенка в тяжелом состоянии проводится в том положении, в котором он находится, следя за симметричностью правой и левой половин грудной клетки.

Перкуссия



- **Старших детей** перкутируют в положении стоя. При перкуссии **передней поверхности** грудной клетки ребенок должен опустить руки вдоль туловища; при перкуссии **задней поверхности (1)** - ребенку предлагают скрестить руки на груди, обхватив плечи, и слегка нагнуться вперед; при перкуссии **боковых поверхностей (2)**- ребенок может взяться рукой за противоположный плечевой сустав или поместить ладони на затылок.

Правила опосредованной перкуссии

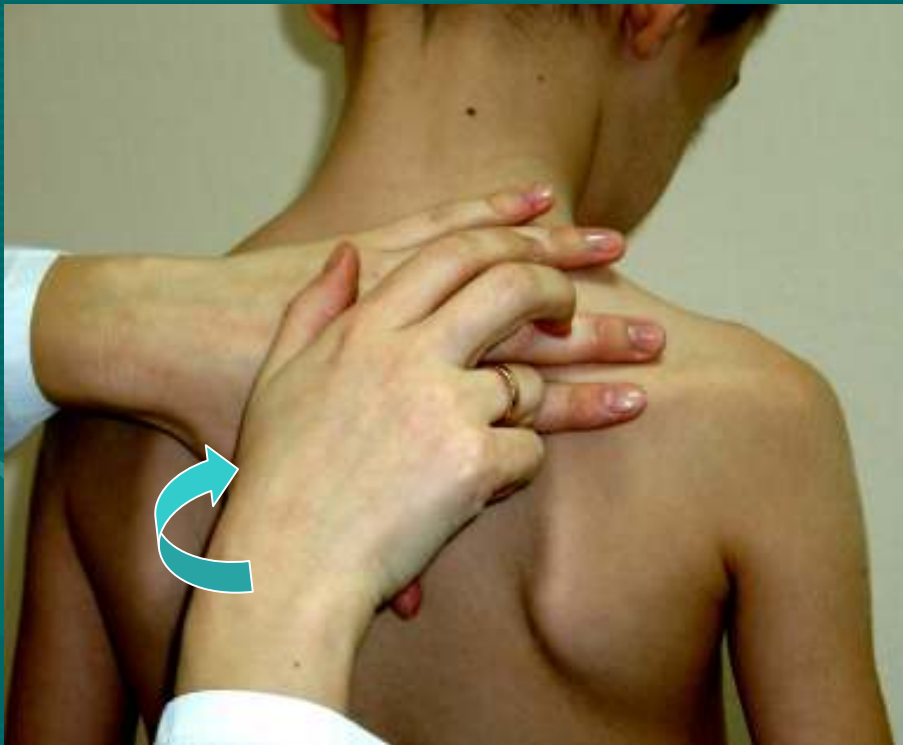

- Врач полусогнутым III пальцем правой руки (палец-молоточек) ударяет по второй фаланге **плотно приложенного** к грудной клетке III пальца левой руки (палец-плексиметр).
- II и IV пальцы левой руки находятся в стороне от III пальца, не прикасаясь к нему.

Правила опосредованной перкуссии

- Палец-молоточек делает 2-3 удара, после чего палец плессиметр перемещается на следующую точку.
- Удары должны быть короткими (палец-молоточек **быстро** ударяет по плессиметру и тут же отнимается).
- Сила всех ударов при обследовании больного со сравнительной целью должна быть одинаковой.

Правила опосредованной перкуссии

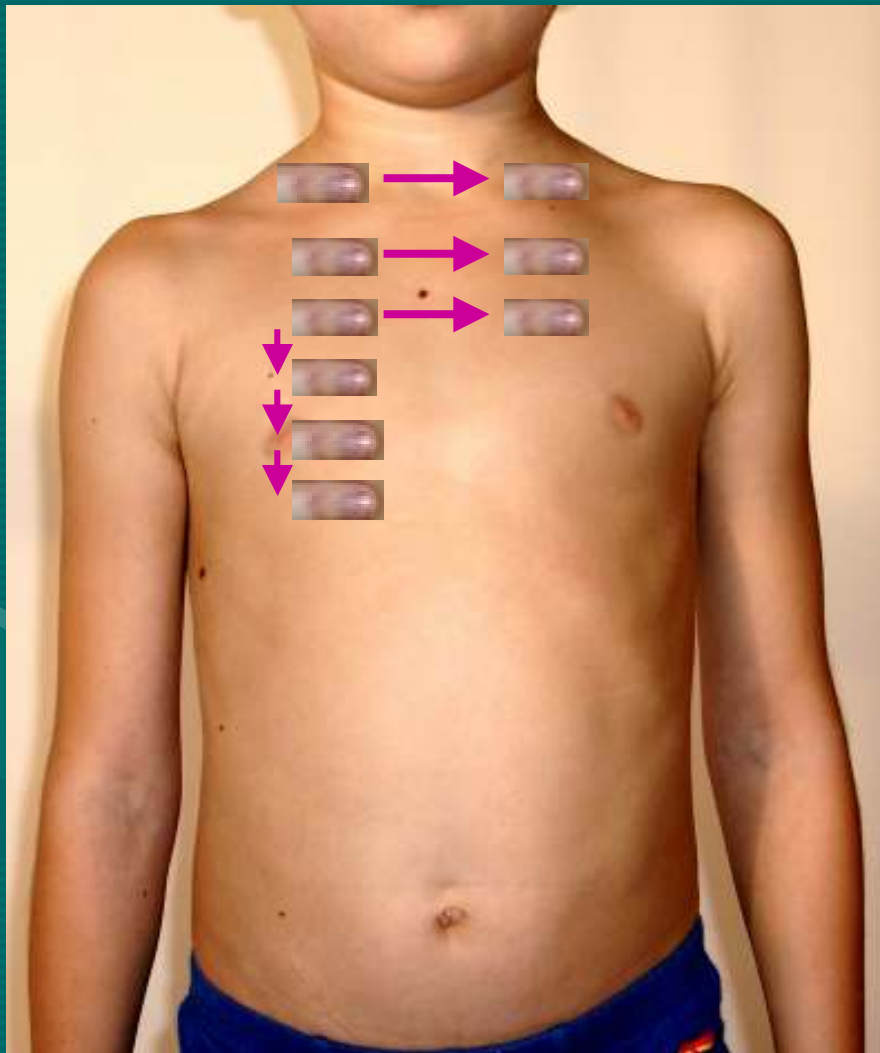


- Для получения более громкого звука должна двигаться только кисть руки в лучезапястном суставе (рис.), палец-молоточек остается лишь согнутым.
- Для получения тихого звука движений в лучезапястном суставе практически не должно быть, необходимо лишь незначительно двигать палец-молоточек в пястно-фаланговом суставе.

Перкуссия

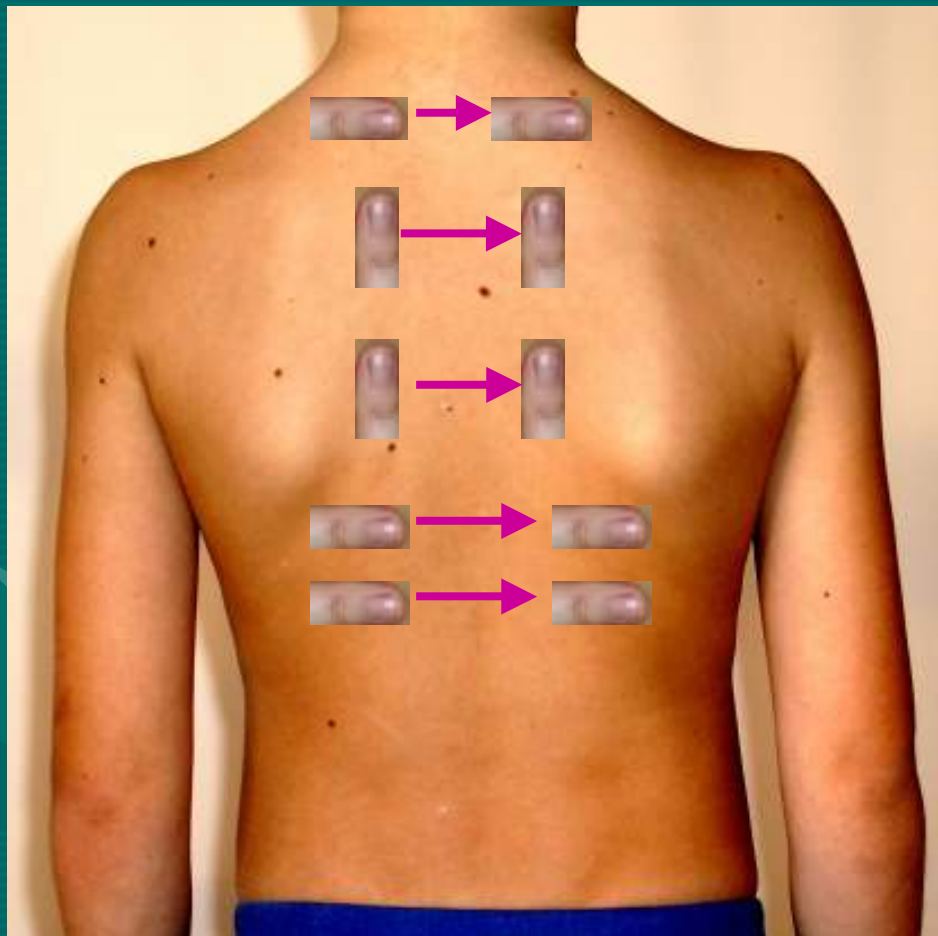
- Сравнительная
- Топографическая

Сравнительная перкуссия



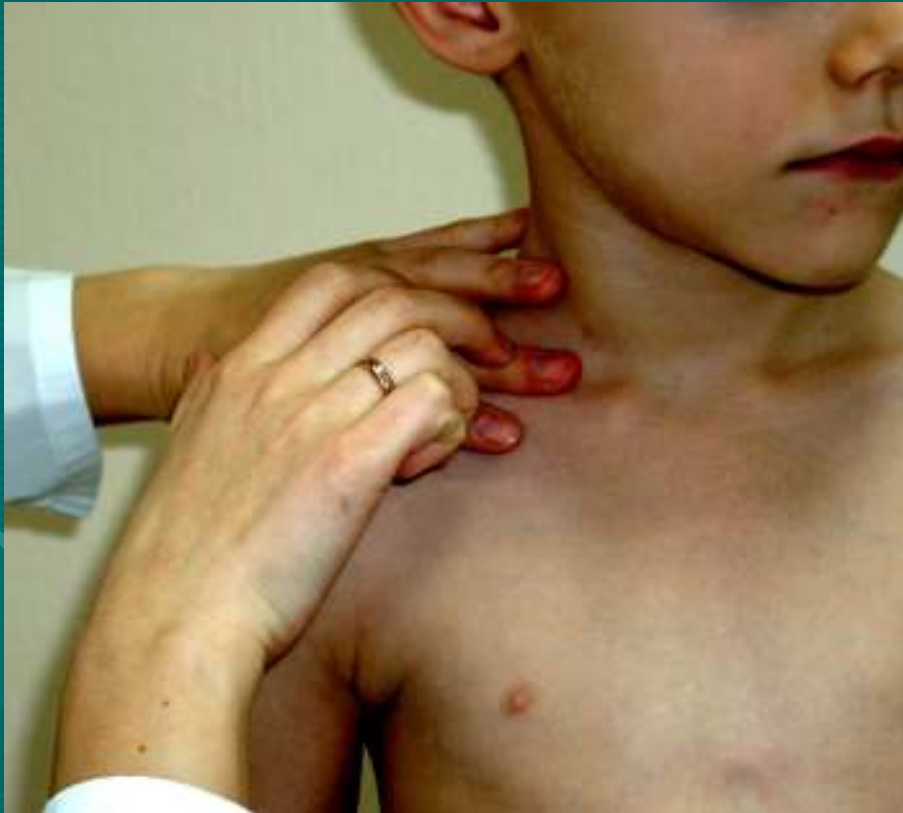- оценивают характер перкуторного звука над анатомически одинаково расположенными участками правого и левого легкого: спереди - над и под ключицами, с боков - по подмышечным линиям, сзади - по паравертебральным и лопаточным линиям.

Сравнительная перкуссия



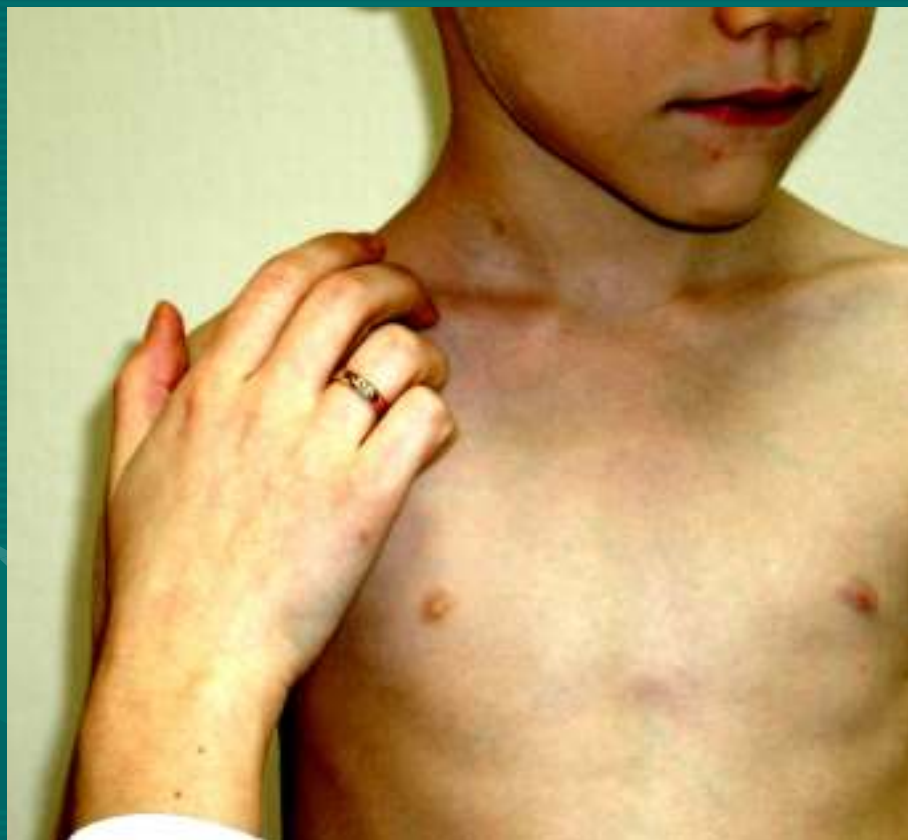- Палец-плексиметр на всех проекциях легких, кроме межлопаточной области, располагается параллельно ребрам, в межлопаточной области - параллельно позвоночнику.

Порядок перкуссии (1)



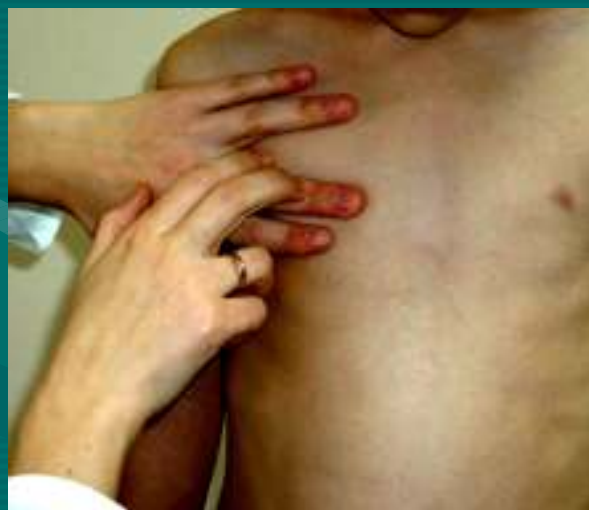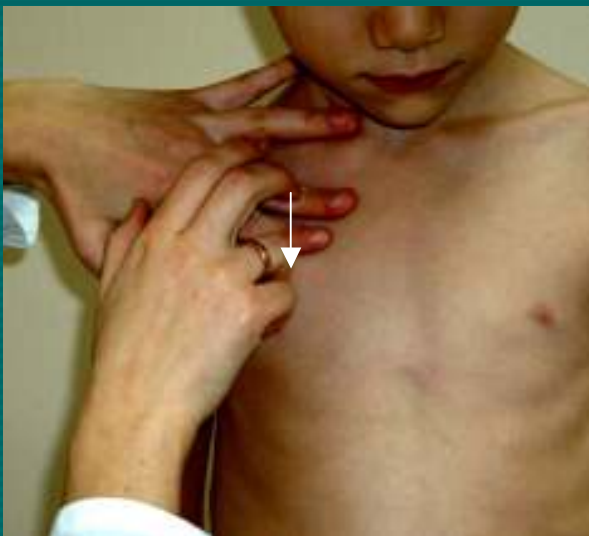- У детей старше 7 лет перкуссия начинается с верхушки легких — плессиметр располагается над ключицами параллельно кости (поочередно справа и слева)

Порядок перкуссии (2)



- Методом непосредственной перкуссии (без пальца-плессиметра) выясняют перкуторные данные над ключицами (с этого места начинают перкуссию у детей в возрасте до 7 лет).

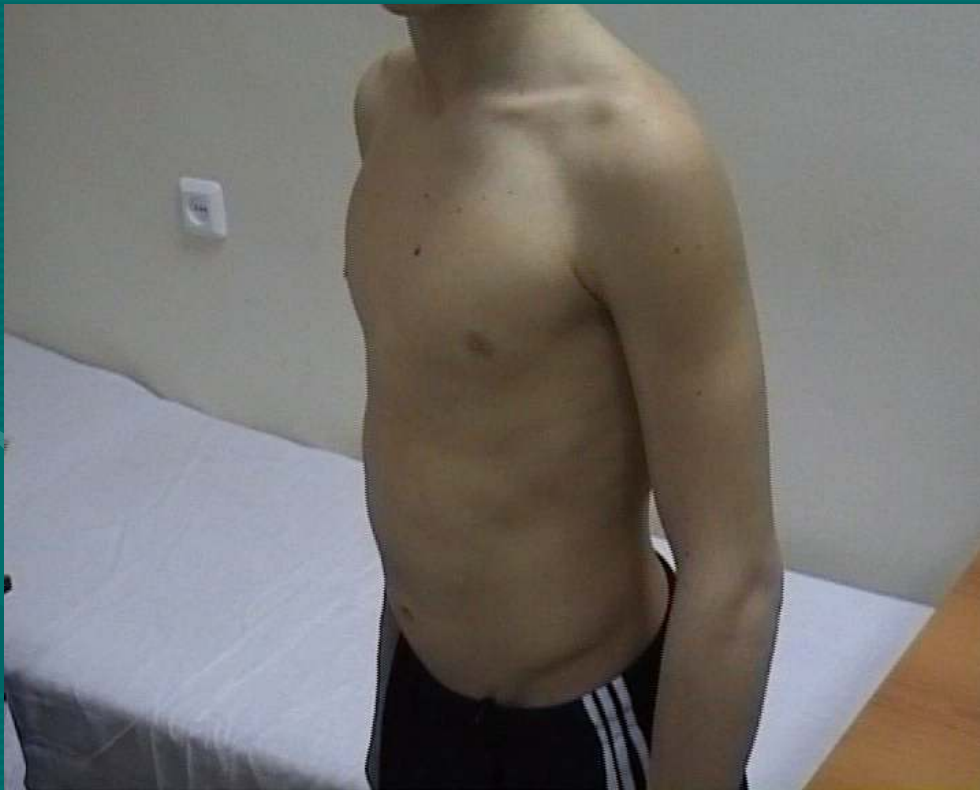Порядок перкуссии (3)



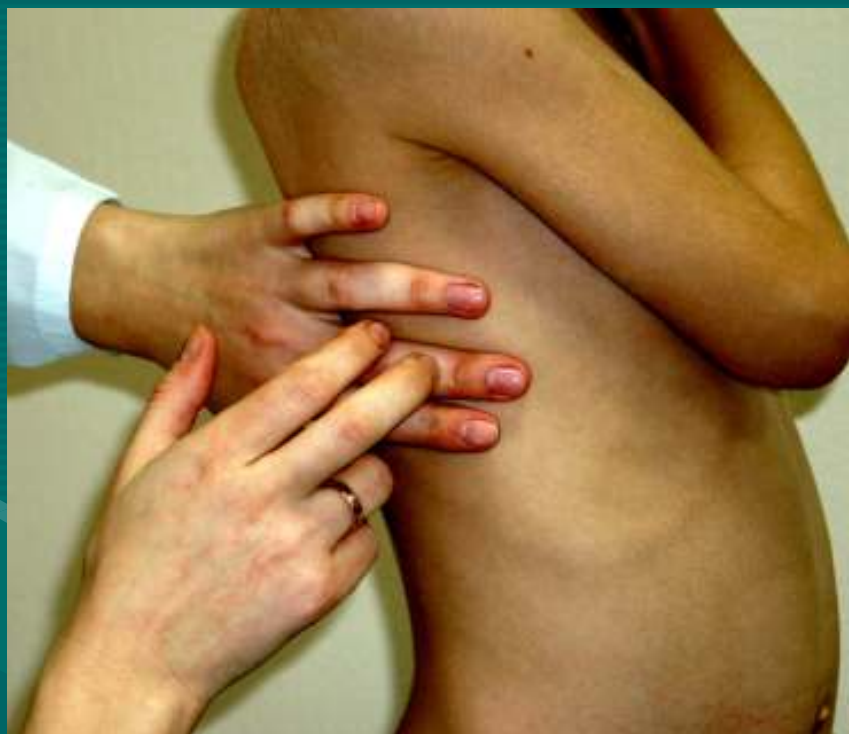- Проводится перкуссия подключичной области по межреберным промежуткам с обеих сторон по среднеключичным линиям до III ребра;
- дальше перкуссия слева не проводится (т.к. там расположено сердце);
- на правой стороне проводится перкуссия дальше сверху вниз (до печеночной тупости).

Перкуссия грудной клетки

- *См. видеоклип*

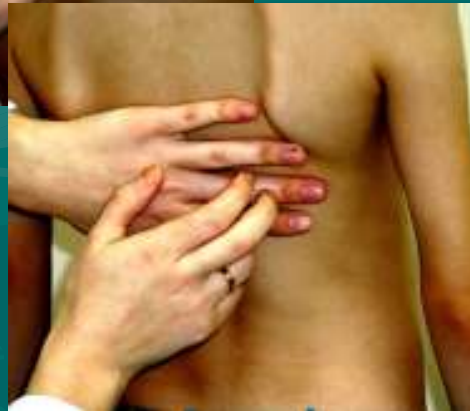
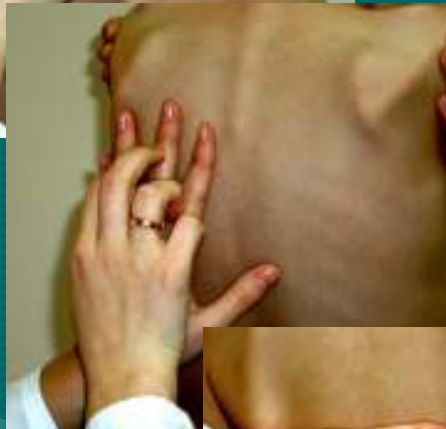
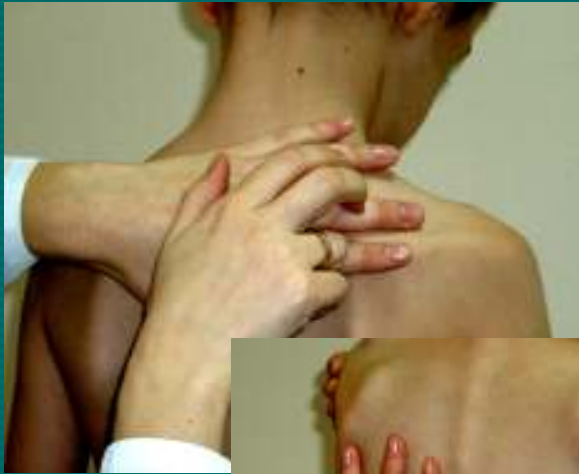Порядок перкуссии (4)



- Сравнительная перкуссия подмышечной области по средне-подмышечным линиям с обеих сторон.

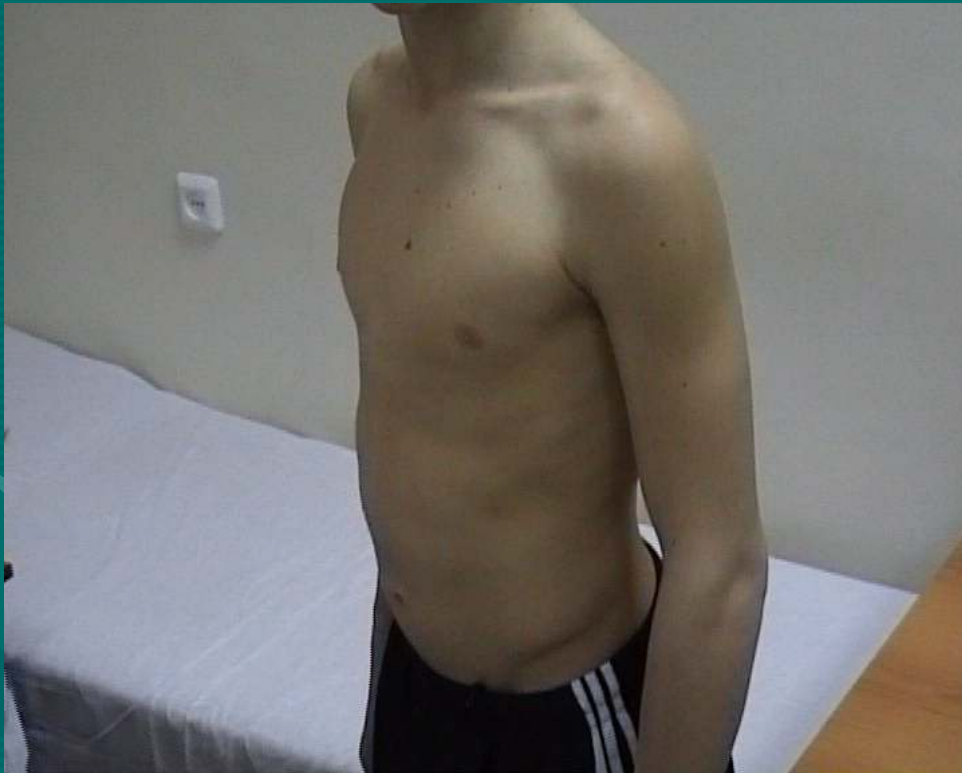Порядок перкуссии (5)



- Сзади – поочередно с обеих сторон сверху вниз:
 - надлопаточной области,
 - паравертебральной области,
 - подлопаточной области (по лопаточным линиям).

Перкуссия грудной клетки

- *См. видеоклип*



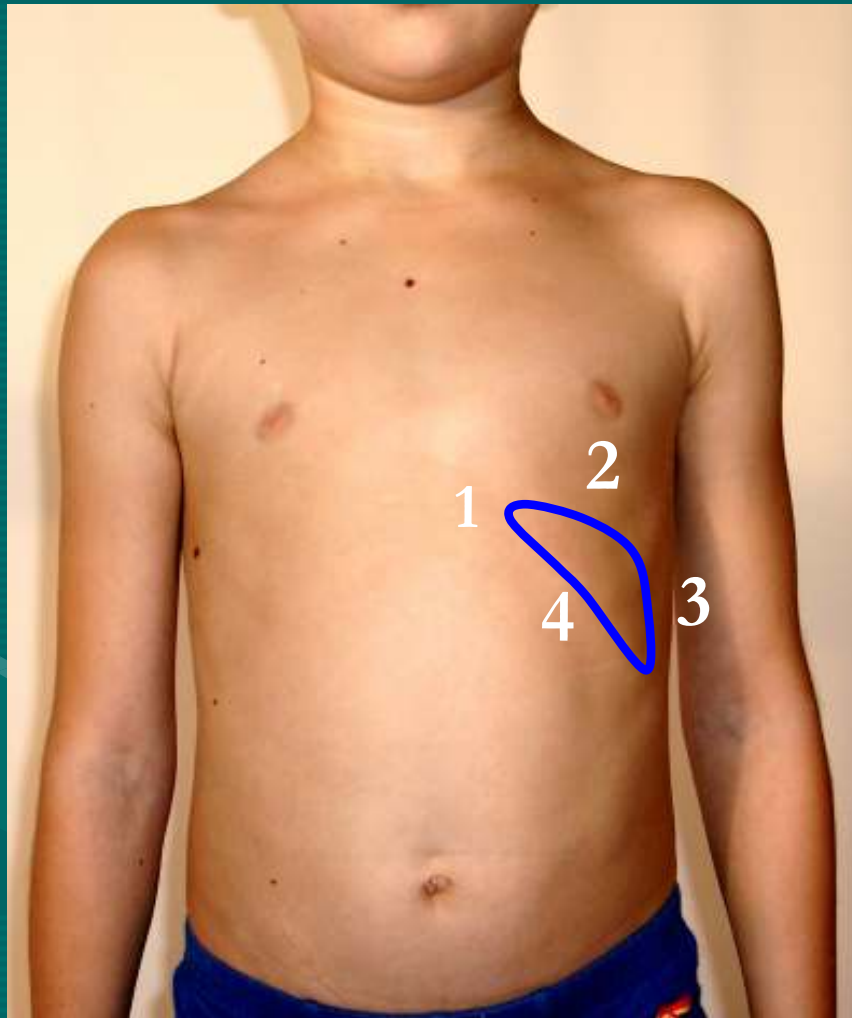
Сравнительная перкуссия

- В норме над здоровыми легкими выслушивается ясный легочный звук.
- Громкость и звучание его зависят от силы перкуторного удара, толщины и развития мышц, подкожно-жирового слоя и рядом расположенных органов.

Варианты звуков при перкуссии грудной клетки (в норме)

- При перкуссии над сердцем, печенью (плотными органами) возникает тупой звук.
- Перкуссия над плотной мышечной тканью (трапецевидные мышцы) или умеренно плотными органами (селезенка) дает укороченный (=притупленный) звук.
- На так называемом **полулунном пространстве Траубе** определяется тимпанический звук (соответствует верхнему наполненному воздухом, отделу желудка).

Границы пространства Траубе



Справа (1) – левая
граница печени;

Вверху (2) – нижняя
граница сердца и
левого легкого;

Слева (3) – селезенка;

Внизу (4) – реберная дуга.

Топографическая перкуссия

- Определяют верхнюю и нижнюю границы легких

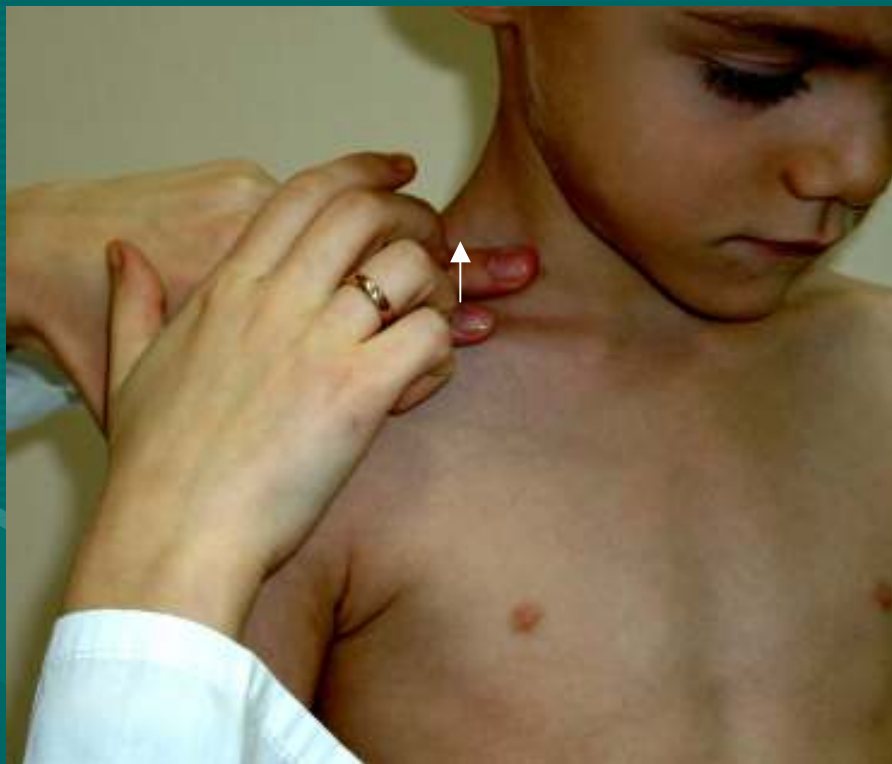Топографическая перкуссия (правила)

- Палец-плексиметр располагается параллельно искомой границе и передвигается от ясного легочного звука до тупого.
- Граница отмечается с той стороны плексиметра, которая обращена к ясному звуку.

Верхняя граница легких

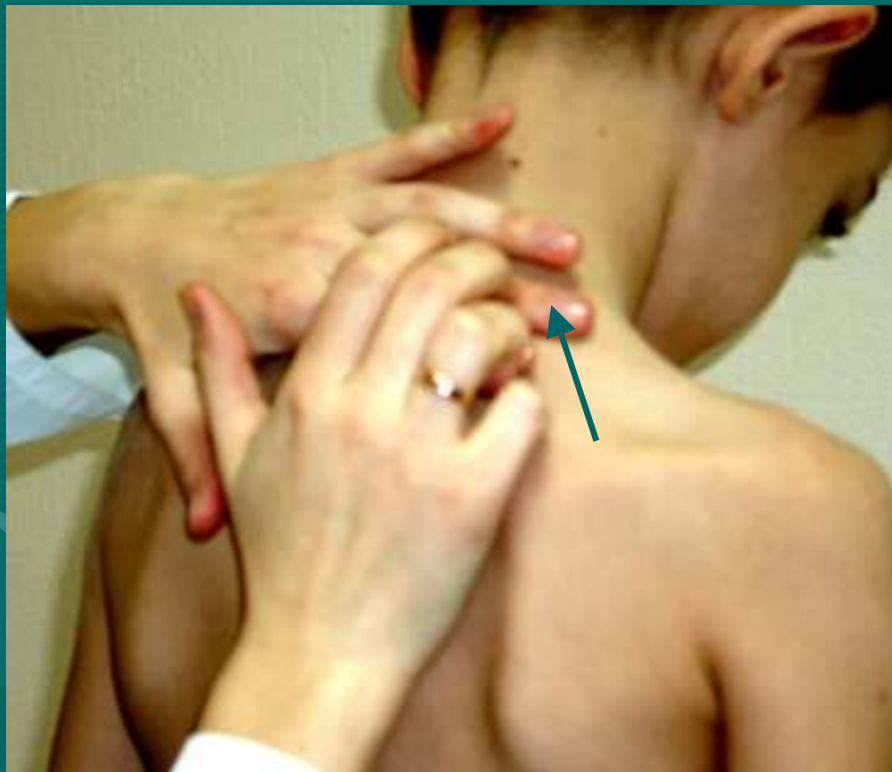- У детей дошкольного возраста не определяется, так как верхушки не выходят за ключицы из-за высокого стояния верхней апертуры грудной клетки и относительно короткой шеи.

Верхняя граница легких



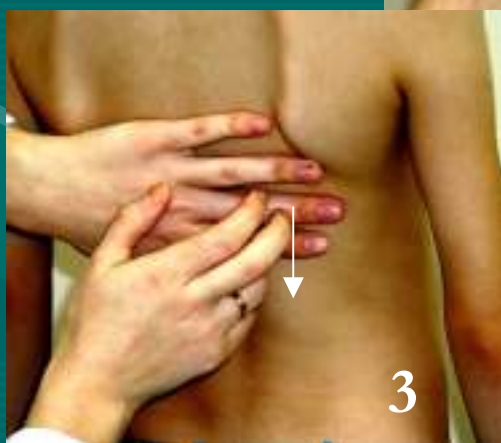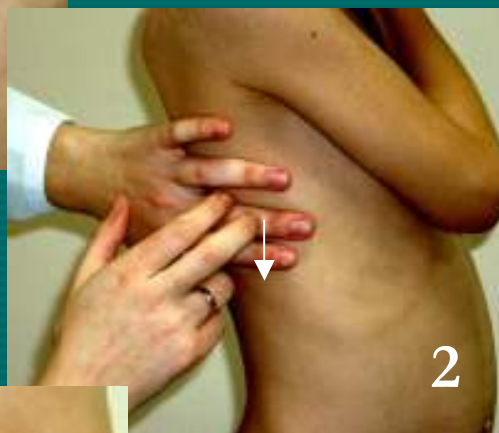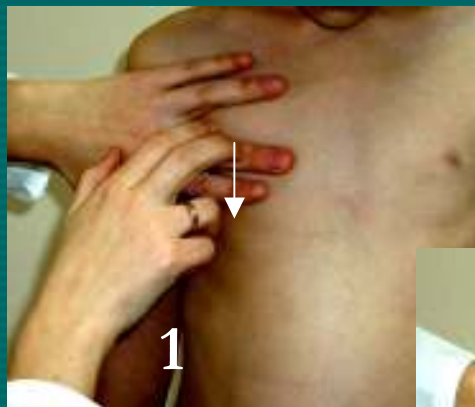- У детей школьного возраста определение высоты стояния верхушек легких начинают спереди. Перкуссии проводят от ключицы вверх, касаясь концевой фалангой пальца-плессиметра наружного края грудино-ключично- сосцевидной мышцы, до появления укорочения перкуторного звука. У здоровых детей этот участок находится на расстоянии 2-4 см от середины ключицы. Отметку «граница» проводят по стороне плессиметра, обращенной к ясному звуку.

Верхняя граница легких



- Сзади перкуссию ведут от spina scapulae по направлению к остистому отростку 7 шейного позвонка до появления укорочения перкуторного звука. У здоровых детей высота стояния верхушек легких сзади определяется на уровне 7 шейного позвонка.

Нижняя граница легких



- Перкуссии проводят сверху, спускаясь вниз по межреберьям, справа - по **средне-ключичной (1)**, передней, средней (2) и задней подмышечным, **лопаточной (3)**, **околопозвоночной** линиям, слева - по передней, средней и задней подмышечным, **лопаточной**, **околопозвоночной** линиям.

Нижние границы легких

Линия тела

Справа

Слева

Среднеключичная

VI ребро

Образует выемку для сердца, отходит от грудины на высоте VI ребра и круто спускается книзу

Передняя

VII ребро

VII ребро

подмышечная

Средняя

VIII - IX ребро

VIII - IX ребро

подмышечная

Задняя

IX ребро

IX ребро

подмышечная

Лопаточная

X ребро

X ребро

Паравертебральная

На уровне остистого отростка XI грудного позвонка

Границы долей легкого

Границы спереди

Правое легкое:
верхняя доля -
над IV ребром,
средняя доля -
под IV ребром.

Левое легкое:
верхняя доля

Границы сзади

Правое и левое
легкие:
над spina scapulae
- верхняя доля

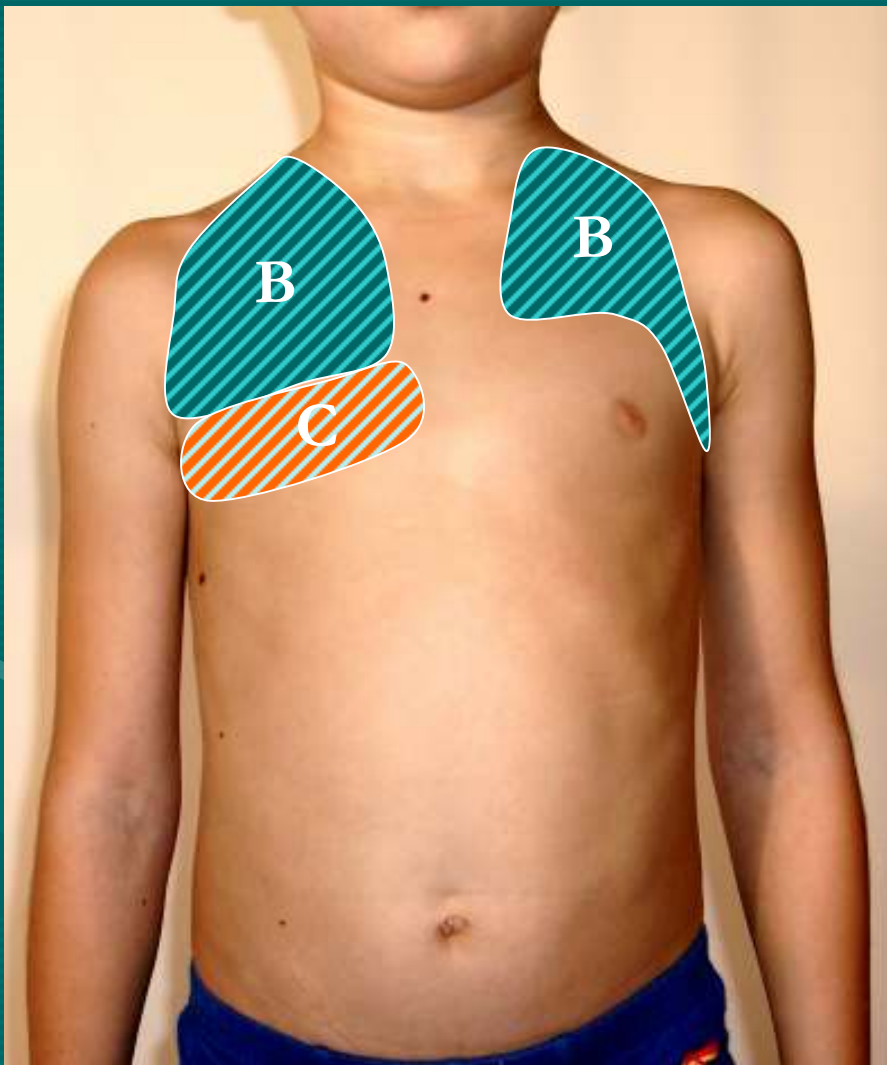
под spina scapulae
- нижняя доля

Границы сбоку

Справа
определяются
все 3 доли
(нижняя доля —
под VI ребром)

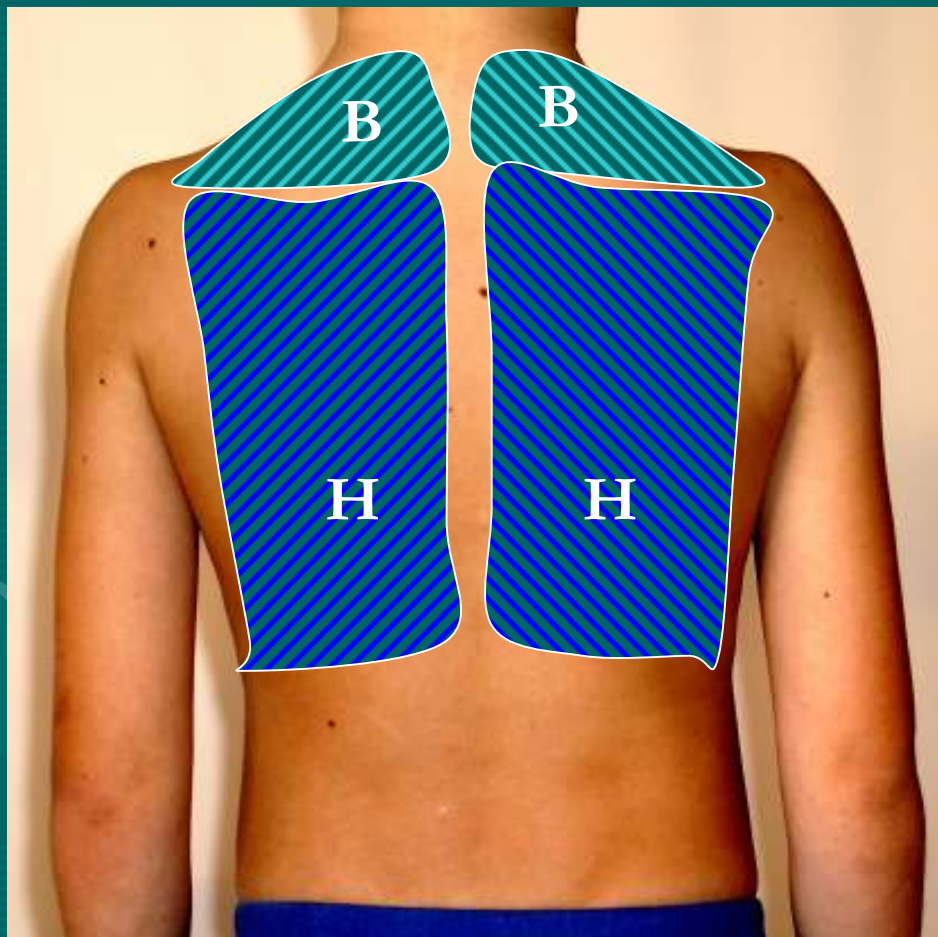Слева
определяются
2 доли

Границы спереди



- ПРАВОЕ ЛЕГКОЕ:
верхняя доля (В) – выше IV ребра, средняя доля (С) – ниже IV ребра.
- ЛЕВОЕ ЛЕГКОЕ:
верхняя доля

Границы сзади

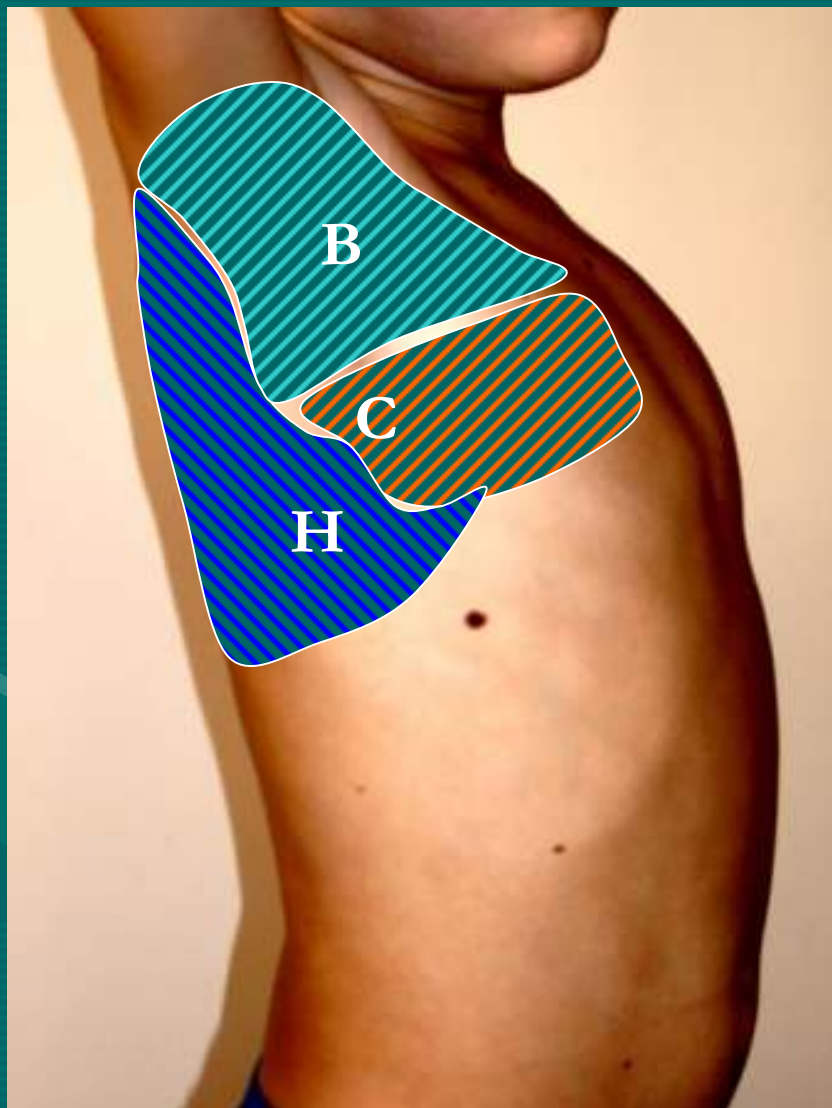


- ПРАВОЕ И ЛЕВОЕ
ЛЕГКИЕ:

верхняя доля (В) –
над *spina scapulae*,

нижняя доля (Н) –
ниже *spina scapulae*.

Границы сбоку (правое легкое)

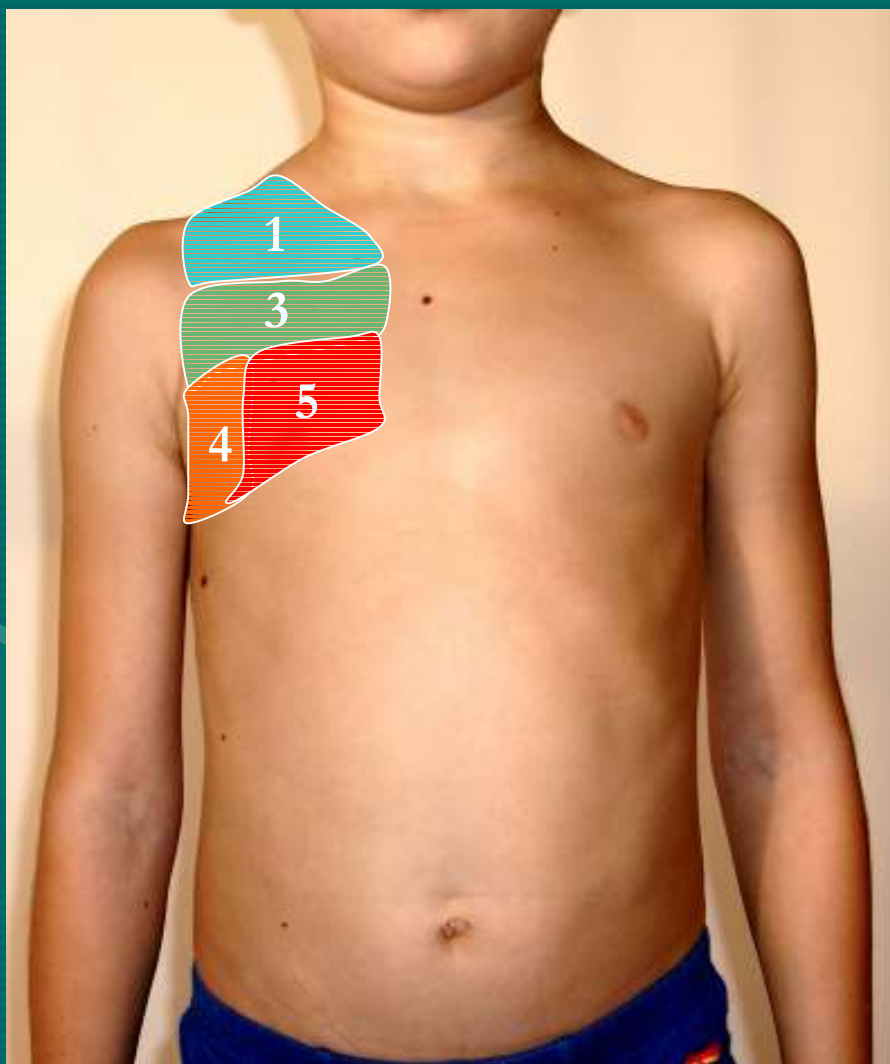


- **Верхняя доля (В):**
выше IV ребра.
- **Средняя доля (С):**
между IV и VI ребрами
(до средней
аксиллярной линии).
- **Нижняя доля (Н):**
ниже VI ребра.

Правое легкое:

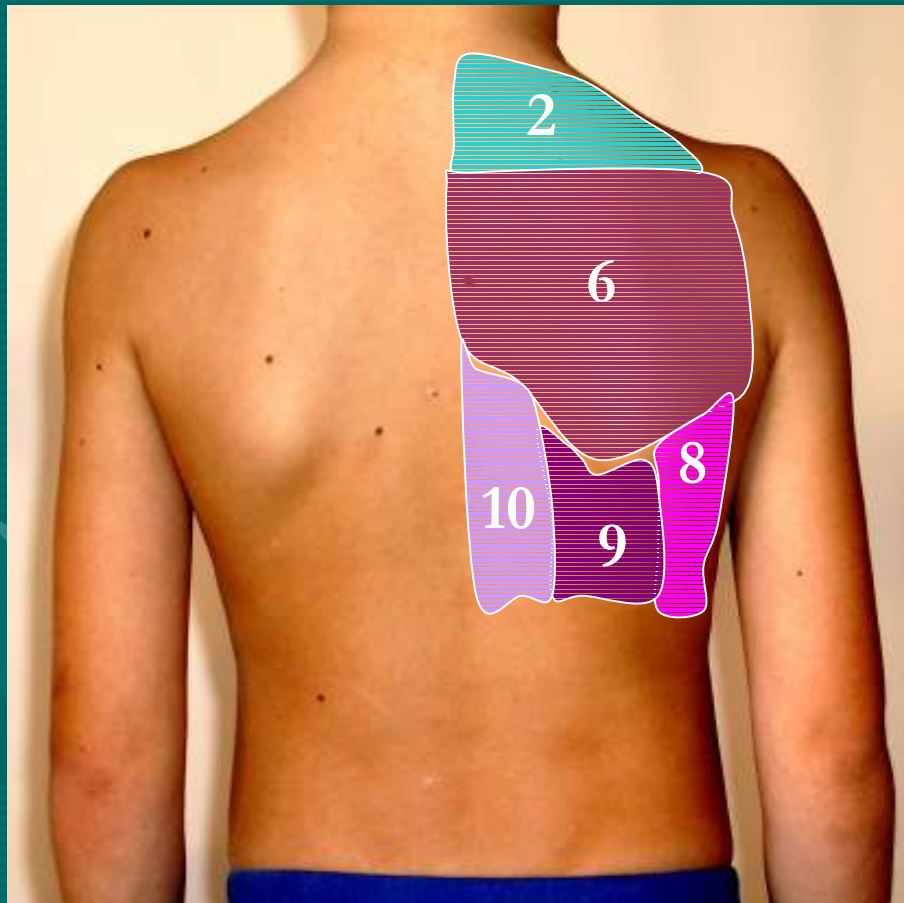
- Имеет 3 доли: верхнюю, среднюю и нижнюю.
- Состоит из 10 сегментов.
- Верхняя доля – содержит 1, 2 и 3 сегменты; средняя доля – 4 и 5 сегменты; нижняя доля – 6, 7, 8, 9 и 10 сегменты.

Проекции сегментов правого легкого на переднюю поверхность грудной клетки



- 1 – выше II ребра,
- 3 – между II и IV ребрами,
- 4 – ниже IV ребра, ближе к передней подмышечной линии
- 5 - ниже IV ребра, медиально.

Проекции сегментов правого легкого на заднюю поверхность грудной клетки

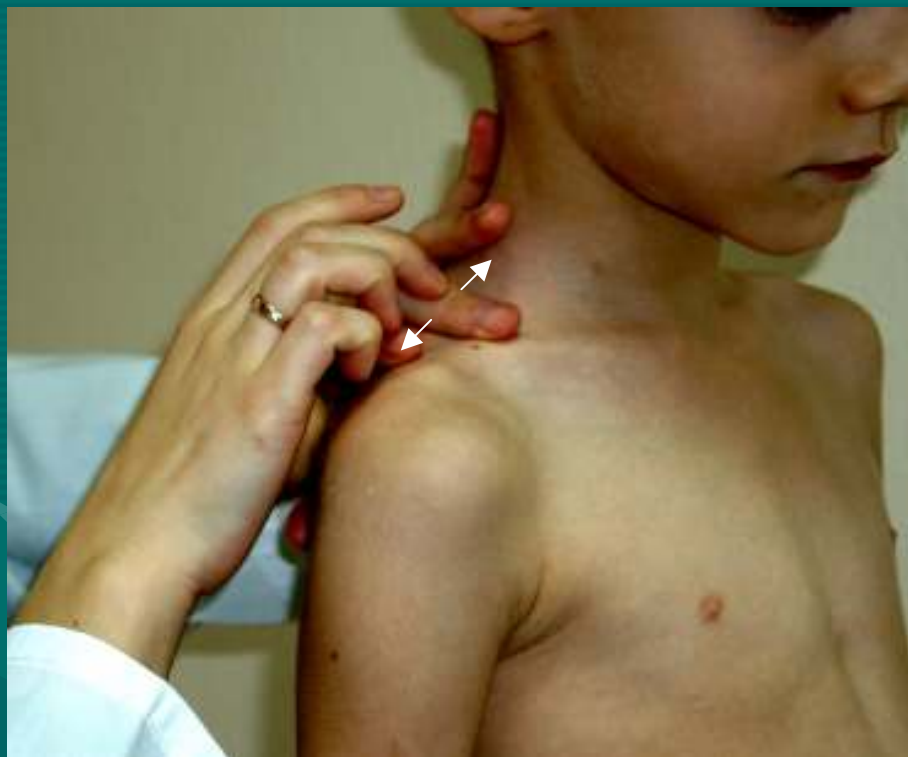

- 2 – выше *spina scapulae*,
- 6 - проекция лопатки,
- 8 – под углом лопатки, ближе к подмышечной впадине,
- 9 - под углом лопатки, ближе к позвоночнику,
- 10 - под углом лопатки, у позвоночника,
- 7 сегмент (паракардиальный) не имеет проекции на грудную клетку.

Левое легкое

- Левое легкое имеет 9 сегментов (отсутствует 7 сегмент) и 2 доли: верхнюю и нижнюю.
- 4 и 5 сегменты (язычковые) не образуют отдельную долю.
- Проекция остальных сегментов такие же, как и у правого легкого.

Поля Кренига

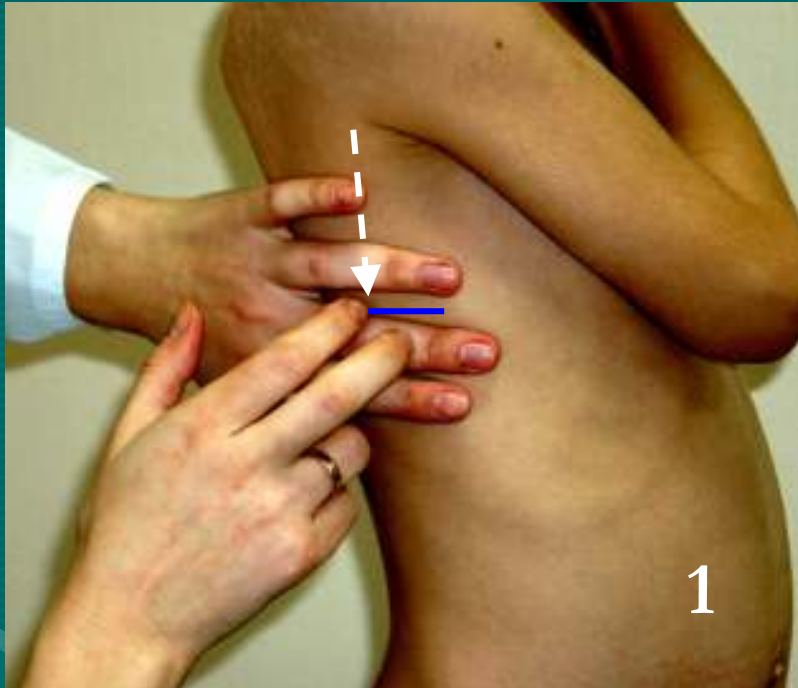


- Определяется у детей школьного возраста. Врач находится позади ребенка. Палец-пlessиметр помещают в надключичной ямке перпендикулярно ключице на уровне ее середины и от этой точки проводят перкуссию поочередно по направлению к шее и плечу до притупления перкуторного звука. У здоровых детей ширина полей Кренига составляет 3-5 см.

Подвижность легочного края (экскурсия легких)

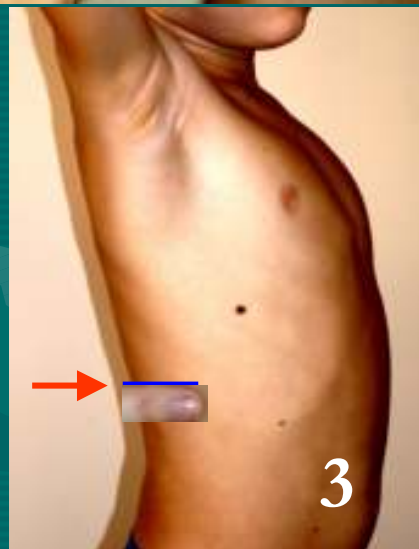
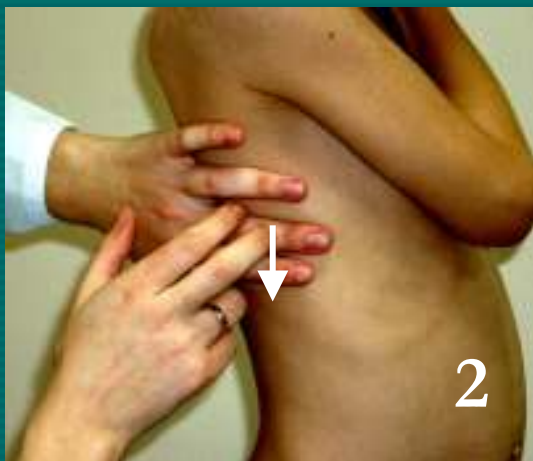- Оценивается у детей старше 7 лет по перемещению нижней границы легких до и после глубокого вдоха и полного выдоха.
- Определяется по средне- или заднеподмышечным линиям.
- Равна разнице между границами легких при глубоком вдохе и полном выдохе.
- В норме – 2-6 см.

Оценка экскурсии легких (1)



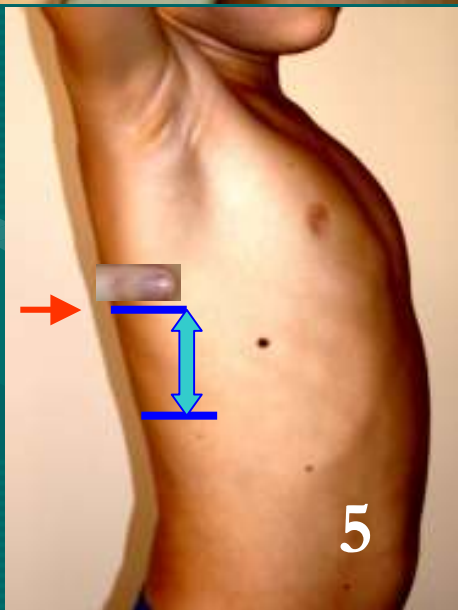
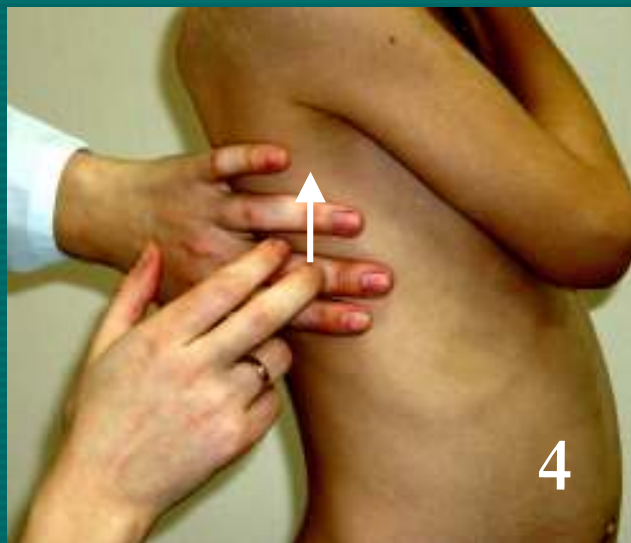- Вначале устанавливается нижняя граница легкого по одной из линий (1).

Оценка экскурсии легких (2)



- Ребенок делает глубокий ВДОХ и задерживает ДЫХАНИЕ.
- Оперативно проводится перкуссия сверху вниз до тупого звука (2).
- Пометка ставится со стороны ясного легочного звука (над плессиметром) (3).

Оценка экскурсии легких (3)



- После равномерного дыхания ребенок делает полный выдох и снова задерживает дыхание.
- Быстро определяется нижняя граница легкого (при перкуссии снизу вверх – по нижнему краю плессиметра, обращенного к ясному легочному звуку) (4).
- Измеряется расстояние между крайними отметками (5).

Аускультация легких

- Осуществляется путем герметичного прикладывания фонендоскопа на симметричные участки грудной клетки над проекцией всей легочной ткани с обеих сторон.
- Порядок аускультации аналогичен порядку сравнительной перкуссии.
- Фонендоскоп желательно прикладывать на участки межреберных промежутков.

Аускультация легких

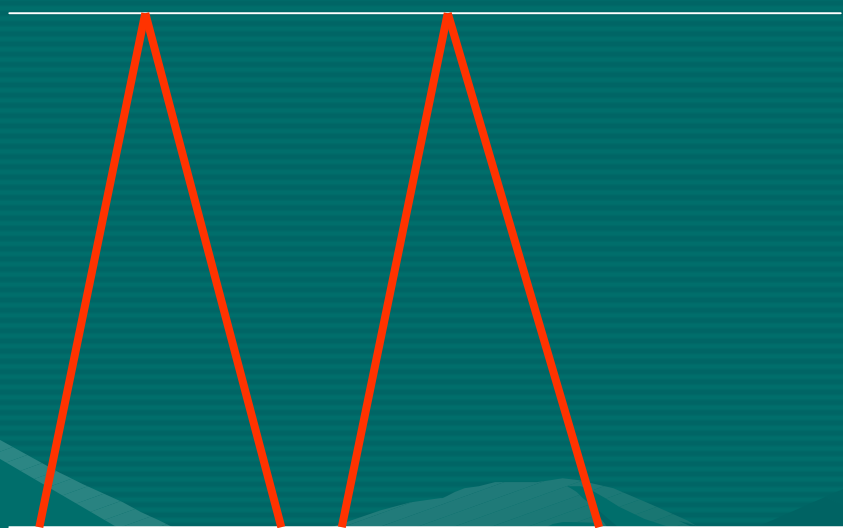
- Оценивается характер дыхательных шумов, производится их графическая запись (пуэрильного, везикулярного, бронхиального дыхания).

Аускультация легких

- У новорожденных и детей первого полугодия жизни прослушивается **несколько ослабленное дыхание.**

Пуэрильное дыхание

- Графическая запись



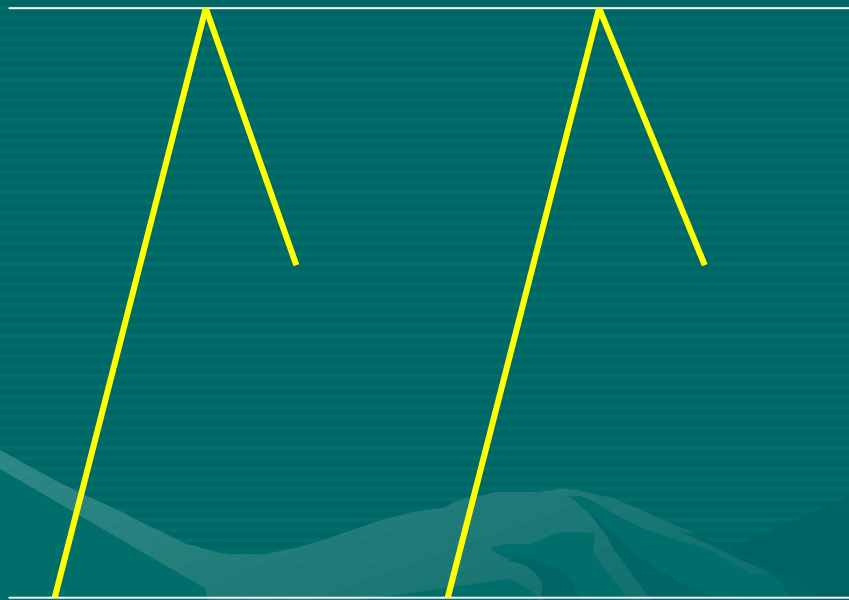
- Выслушивается у детей от 6 месяцев до 5-7 лет.
- **Слышен весь вдох и весь выдох.**
- Обусловлено особенностями строения органов дыхания.

Особенности строения органов дыхания, обуславливающие наличие пуэрильного дыхания

- Более короткое расстояние от голосовой щели до места выслушивания из-за малых размеров грудной клетки, что способствует примеси ларингеального дыхания.
- Узкий просвет бронхов.
- Большая эластичность и тонкая стенка грудной клетки, увеличивающие ее вибрацию.
- Значительное развитие интерстициальной ткани, уменьшающей воздушность легких.

Везикулярное дыхание

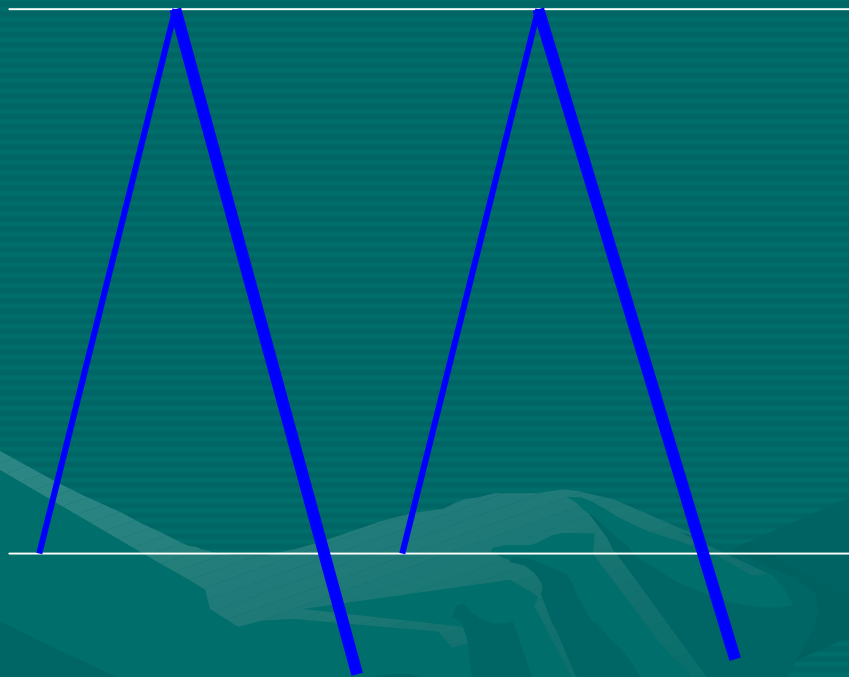
- Графическая запись



- У детей с 7 лет.
- Слышен весь вдох и незначительная начальная часть выдоха.

Бронхиальное дыхание

- Графическая запись



- В норме выслушивается над гортанью, трахеей, а также спереди над рукояткой грудины и позади в межлопаточном пространстве до III-IV грудного позвонка.
- Слышен весь вдох и весь выдох (более сильный и продолжительный, чем вдох).

Бронхофония

- Бронхофония - проведение голоса по воздушному столбу бронхов на поверхность грудной клетки
- Выслушивание производится у старших детей во время произнесения ребенком слов: «кис-кис», «раз, два, три», у маленьких детей - во время крика. У здорового ребенка голос выслушивается слабо и одинаково с обеих сторон в симметричных точках грудной клетки.

Проба Штанге - Генча

- Заключается в определении времени, в течение которого ребенок способен задержать дыхание после трех глубоких вдохов (проба Штанге) или после выдоха (проба Генча). У здоровых детей длительность задержки дыхания составляет: в возрасте 6-7 лет - 16-30 с, 8-15 лет - 32-48 с.

Литература

1. Капитан Т.В. Пропедевтика детских болезней с уходом за детьми: Учебн. для студ. медвузов. – М.: МЕДпресс-информ, 2004.
2. Мазурин А.В., Воронцов И.М. Пропедевтика детских болезней. – М.: Медицина, 1987.
3. Последовательность и методика объективного обследования ребенка: Учебно-методич. пособие для студентов. – Саратов, 1991.
4. Энциклопедия клинического обследования больного: пер. с англ. // М.: ГЭОТАР МЕДИЦИНА, 1997.