

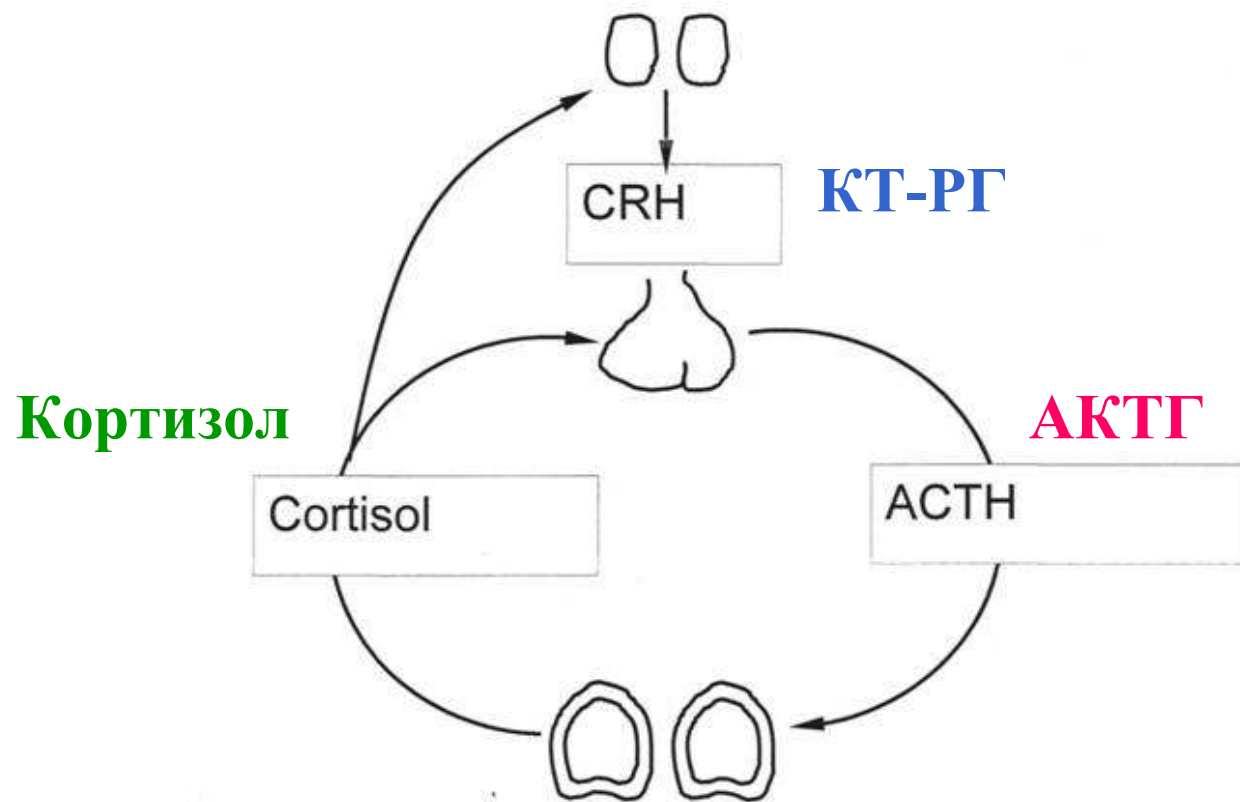
Синдром Кушинга (клинический пример)

Кафедра пропедевтики детских
болезней СГМУ

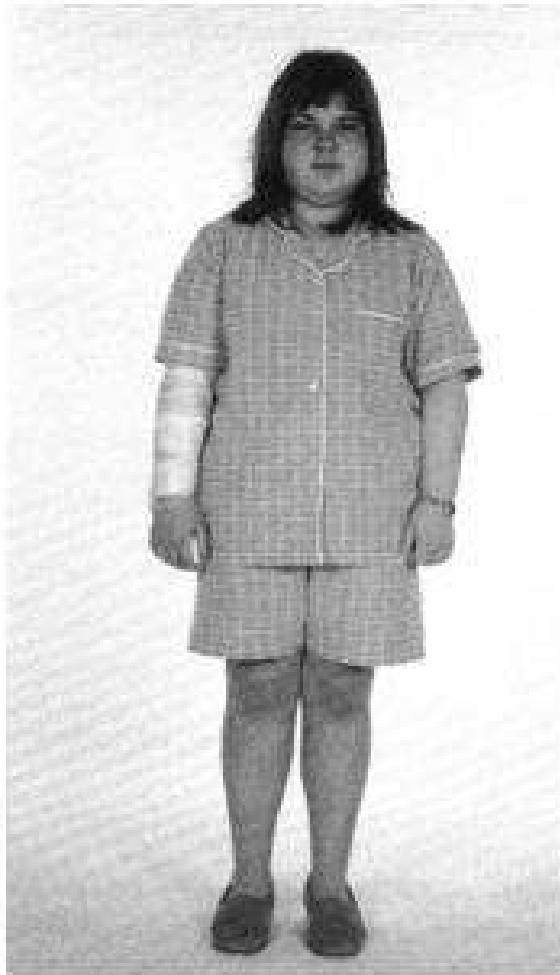доцент, к.м.н. Аверьянов А.П.

Гипоталамо-гипофизарно-надпочечниковая ось

Hypothalamic-Pituitary-Adrenal Axis



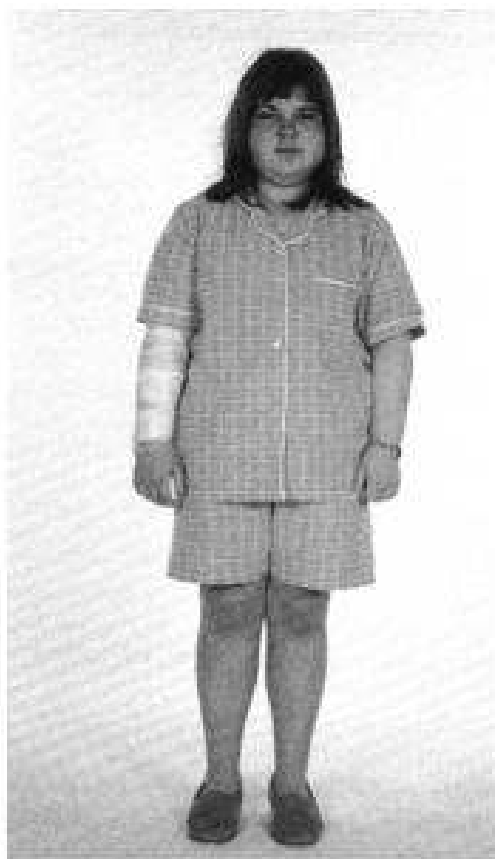Девочка, 12 лет 8 мес.



Жалобы: прибавка массы тела, боли в поясничной области

Анамнез: прибавка в массе – в течение 10 месяцев, в возрасте 12 лет – выставлен диагноз: экзогенно-конституциональное ожирение 1 степени, неосложненное

Девочка, 12 лет 8 мес.



- $SDS_{роста} = 0,12$
- ИМТ = 98 центиль
- Пубертат – 2 стадия (Таннер)
- «лунообразное» лицо, матронизм
- перераспределение ПЖК по верхнему типу
- АД – 110/55 мм рт.ст.



Девочка, 12 лет. Анамнез:

- *Не принимала никогда препаратов глюкокортикоидов*
- *Травм головы, нейроинфекции, облучения головы и шеи, гидроцефального синдрома – не было*
- *За последние 8 месяцев девочка не выросла (прибавка роста – 0 см)*
- *Появилась раздражительность, плаксивость*



Девочка, 12 лет

- *Калий – 3,8 ммоль/л, натрий – 138 ммоль/л, глюкоза – 4,0 ммоль/л*
 - *Кортизол плазмы (8.00) – 950 нмоль/л (норма – до 650 нмоль/л)*
 - *Малая проба с дексаметазоном – кортизол – 720 нмоль/л*
- ***Дальнейшая тактика?***



Девочка, 12 лет

- Большая проба с дексаметазоном:
- *Кортизол плазмы: исходно – 900 нмоль/л, после пробы – 560 нмоль/л*
- **Диагноз ???**



Девочка, 12 лет

- УЗИ: надпочечники без изменений
- Краниограмма: турецкое седло – в норме, нет признаков ВЧГ
- Окулист: глазное дно без патологии, поля зрения – в норме
- МРТ: гипофиз структурно неоднороден, визуализируются небольшие кистозные включения



Девочка, 12 лет

- По данным анализов мочи – диагностирована инфекция мочевыводящих путей, проведена а/б терапия, уменьшились боли в поясничной области
- Рентгенограмма – расширение ЧЛС почек с обеих сторон, позвоночник без изменений



Девочка, 12 лет

- Суточная экскреция кортизола с мочой: **620 нмоль/сут** (норма: 120-400 нмоль/сут)
- АКТГ плазмы: 8.00 – 140 пг/мл (норма: 20-80 пг/мл), 23.00 – 125 пг/мл
- Денситометрия костной ткани (Рн) – снижение общего Z-score и Z позвоночника
 - Диагноз: болезнь Иценко-Кушинга
 - осложнение: **остеопороз**



Девочка, 12 лет

- Проведено лечение:
- **1. Протоноterapia**
- 2. Ориметен – 3,5 месяца, затем – низорал (под контролем кортизола плазмы и св. кортизола мочи)
- 3. Оксидевит, препараты кальция («кальцинова»)



Катамнез (1): 13-14 лет

- *В течение 6 месяцев после протонотерапии – купирование симптомов гиперкортицизма*
- *Через 8 месяцев после протонотерапии – криз надпочечниковой недостаточности, отменены антиадреналовые препараты*
- *Продолжен контроль кортизола, ТТГ, св.Т4, ЛГ, ФСГ плазмы*
- *Пубертат – в течение 2 лет – развитие до 4 стадии (Таннер), менархе – с 14 лет*
- *Резкое замедление темпов роста*



Катамнез (2): 15 лет

- Рост – 153 см (**SDS = -1,43**), масса – 48 кг.
Таннер – 4 ст., АД – 100/60 мм рт.ст.
- МРТ: кистозные изменения структуры
аденогипофиза, формируется «пустое»
турецкое седло
- Кортизол, ЛГ, ФСГ, Э2, ТТГ, св.Т4 – норма
- Проба с клофелином: ГР макс. – 7,5 нг/мл